

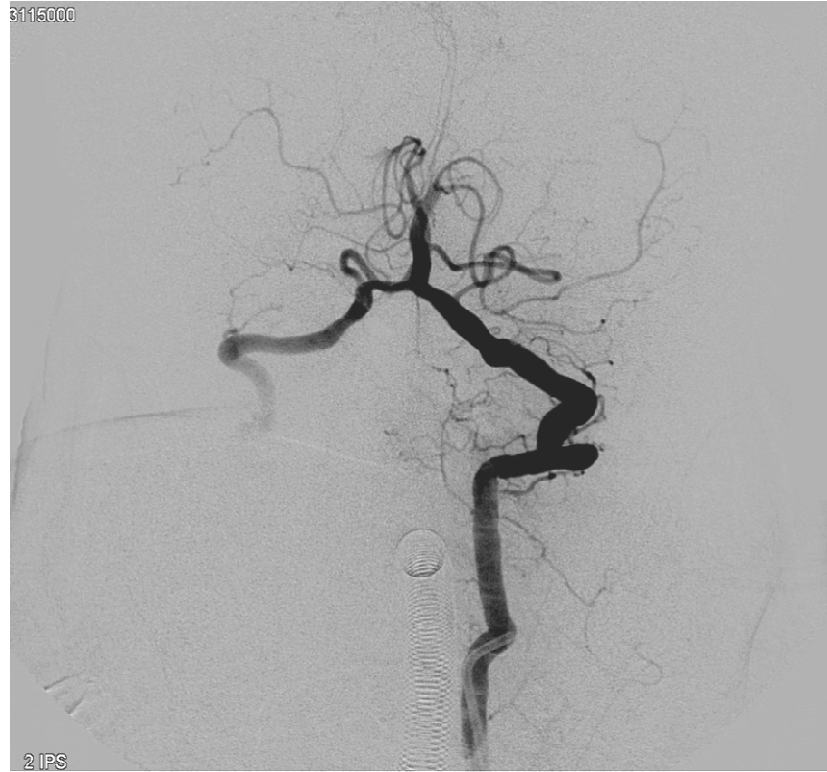Ictus despertar circulación posterior.

Biblioteca casos NeuroRx

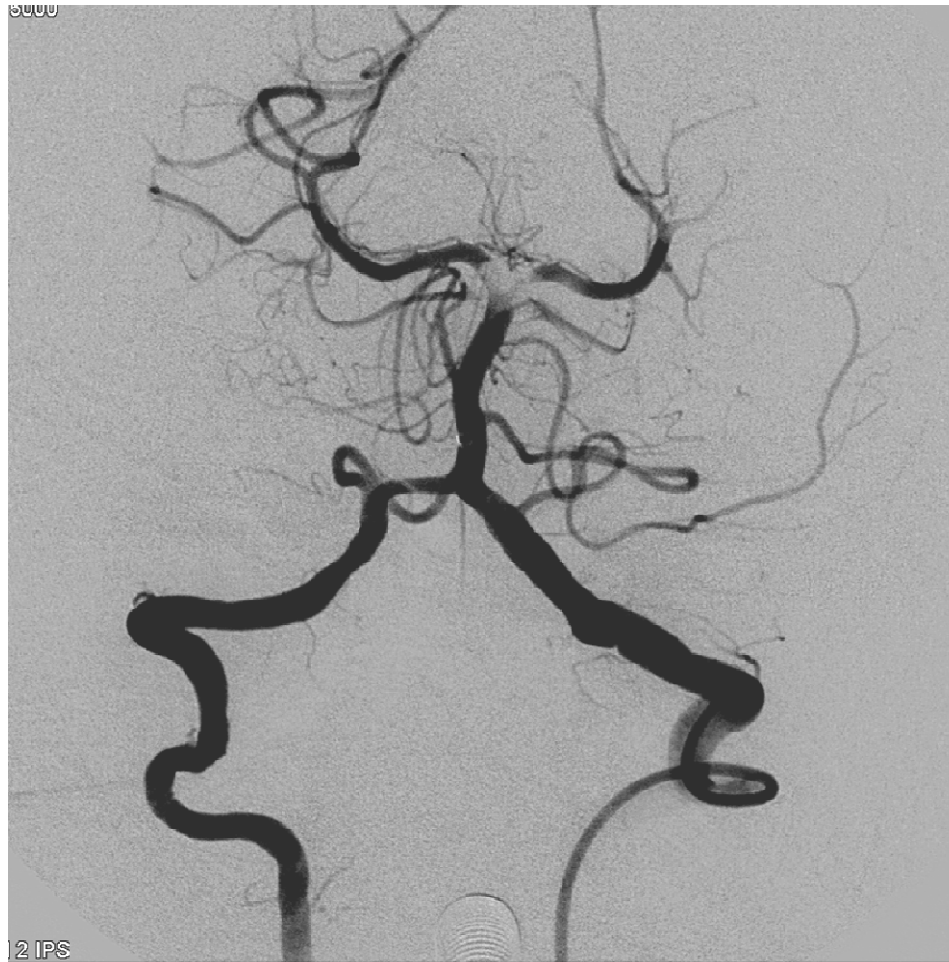www.técnicasintervencionistas.com

Presentación caso

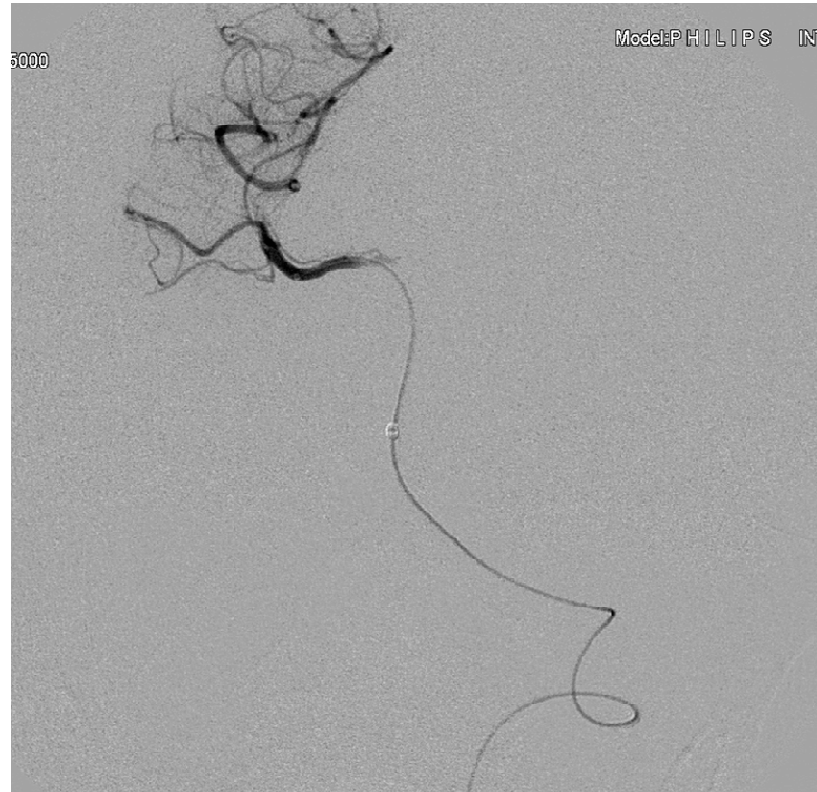- Mujer 77 años.
- Valvulopatía mitral reumática con doble lesión residual y fibrilación auricular.
- En tto con dicumarínicos
- Al despertar cuadro de vomitos con mareo desorientación y hemiparesia izda
- En hospital al ingreso NIHSS 14 y deterioro progresivo de nivel de conciencia.
- TC simple sin lesión estructural
- Angio TC: oclusión de tronco basilar
- Se indica rescate endovascular primario



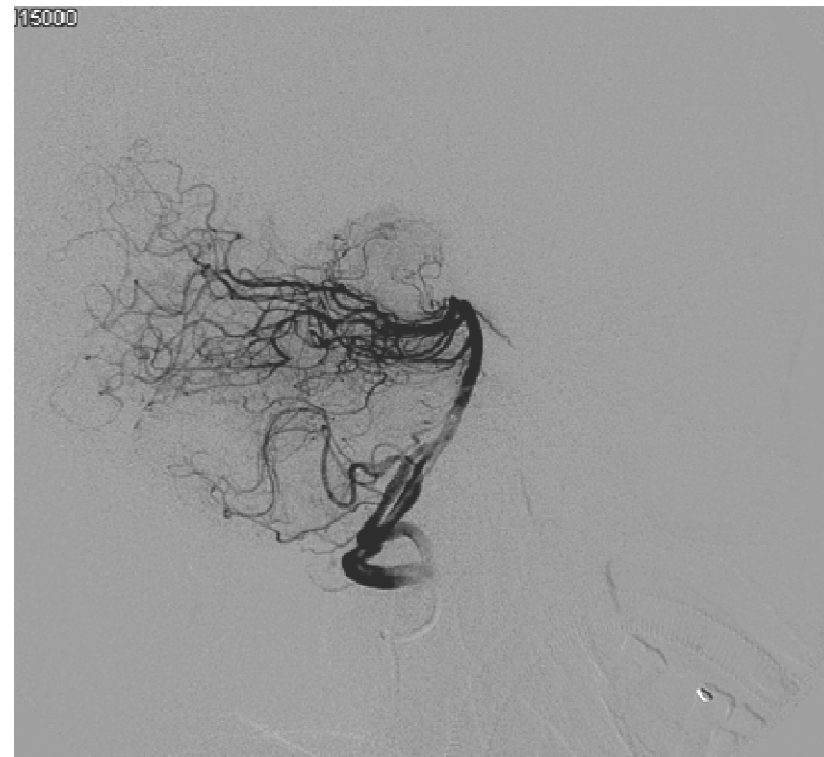
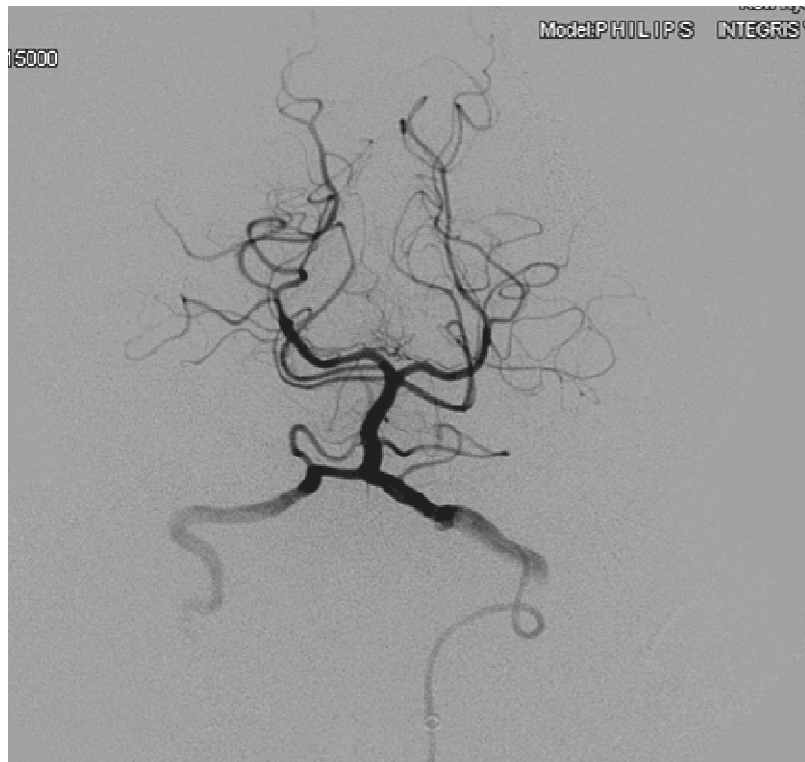Oclusión tronco basilar distal a AICAs



Resultado inmediato tras 1 maniobra de tromboaspiración manual directa con sistema Penumbra 5 Max



Combinación de Trevo ProVue 4x20 en segmento P1 derecho
Con Penumbra 5 Max en tronco basilar



Resultado final inmediato tras un pase con combinación de Trevo+tromboaspiración Penumbra 5 Max (5 minutos espera y conexión a bomba)
TICI 3 final.
A las 24 hrs NIHSS 2

Comentarios

- El estudio IMS III muestra tasas de recanalización (TICI 2b y 3) en el grupo IV+IA, inferiores a las que se consiguen en la práctica habitual con los nuevos dispositivos de tromboextracción.
- En el IMS III, un 35% de pacientes con oclusión de vaso mayor demostrada, obtuvieron un mRS 0-1 en el grupo IV+IA frente a un 19,8% en el grupo de r-TPA IV (p significativa. Dato no publicado en el estudio original).

Bibliografía

- Endovascular therapy after intravenous t-PA versus t-PA alone for stroke. Broderick J, Palesch Y, Demchuk A y cols. New Eng J Med. 2013;368:893-903.
- Saver JL, Jahan R, Levy EI y cols. SWIFT trialists. Solitaire flow restoration device vs the Merci retriever in patients with acute ischaemic stroke (SWIFT): a randomised parallel-group, non inferiority trial. Lancet 2012;380:1241-1249
- Nogueira R, Lutsep HL, Gupta R y cols; TREVO trialists. Trevo vs Merci retrievers for thrombectomy revascularisation of large vessel occlusions in acute ischaemic stroke (TREVO 2): a randomised trial. Lancet 2012;380:1231-1240.
- The Penumbra pivotal stroke trial investigators. The Penumbra Pivotal Stroke Trial. Safety and effectiveness of a new generation of mechanical devices for clot removal in intracranial large vessel occlusive disease. Stroke 2009;40:2761-2768.